

**Einführung in die
Phonetik und Phonologie**

◇ **Sprechwerkzeuge und Terminologie**

KH W **Phonetik und Phonologie**

Zweige der Phonetik

KH W **Phonetik und Phonologie**

Sprechorgane

KH W **Phonetik und Phonologie**

Pneumatisches Modell der Sprechorgane

KH W **Phonetik und Phonologie**

Anatomie der Sprechwerkzeuge

Bei der Charakterisierung einzelner Sprachlaute werden häufig schematische Darstellungen verwendet. Dabei ist es wichtig, sich einmal klar zu machen, woraus diese Schemata abgeleitet sind.

Das nebenstehende Bild zeigt einen Sagittalschnitt durch den menschlichen Kopf.

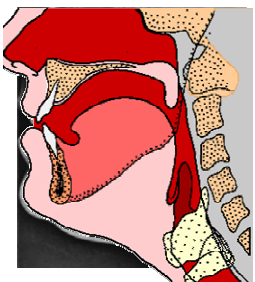
KH W **Phonetik und Phonologie**

Anatomie der Sprechwerkzeuge

Das nebenstehende Bild zeigt eine Röntgenaufnahme der Sprechorgane bei der Bildung des unbetonten Vokales [ə], der mit einer Konfiguration des Lautganges erzeugt wird, die als relativ neutral betrachtet werden kann.

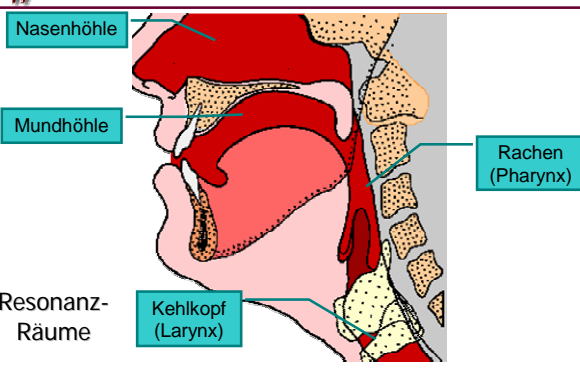
KH W *Phonetik und Phonologie*

Anatomie der Sprechwerkzeuge



Die schematische Darstellung in der Abbildung ist daraus durch Abstraktion abgeleitet, bei der nur die relevanten Eigenschaften erhalten bleiben.

KH W *Phonetik und Phonologie*



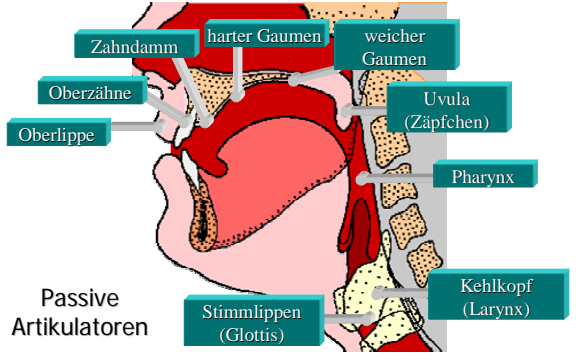
Nasenhöhle
Mundhöhle
Resonanz-Räume
Kehlkopf (Larynx)
Rachen (Pharynx)

KH W *Phonetik und Phonologie*

Artikulatoren

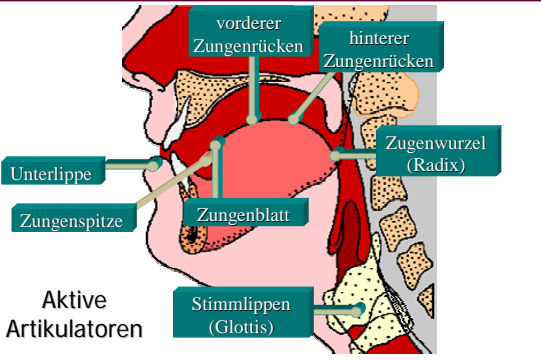
- ◇ Artikulatoren sind Sprechorgane oder Teile von Sprechorganen, die am unmittelbarsten an der Erzeugung eines bestimmten Lautes beteiligt sind.
- ◇ passive Artikulatoren
- ◇ aktive Artikulatoren

KH W *Phonetik und Phonologie*



Zahndamm harter Gaumen weicher Gaumen
Oberlippe Oberzähne Zahndamm
Uvula (Zäpfchen) Pharynx
Kehlkopf (Larynx)
Stimm lippen (Glottis)
Passive Artikulatoren


KH W *Phonetik und Phonologie*



vorderer Zungenrücken hinterer Zungenrücken
Zungenwurzel (Radix) Zungenblatt
Zungenspitze Unterlippe
Stimm lippen (Glottis)
Aktive Artikulatoren

KH W *Phonetik und Phonologie*

| Passive Artikulatoren | | | |
|-----------------------|-------------|---------|--------------|
| Deutsch | Englisch | Latein | Adjektiv |
| Lippe | lip | labium | labial |
| Zähne | teeth | dentes | dental |
| Zahndamm | teeth ridge | alveoli | alveolar |
| | | | postalveolar |
| harter Gaumen | hard palate | palatum | palatal |
| weicher G. | soft palate | velum | velar |
| Zäpfchen | uvula | uvula | uvular |
| Rachen | pharynx | pharynx | pharyngal |
| Kehlkopf | larynx | larynx | laryngal |
| Stimmritze | glottis | glottis | glottal |

|  <i>Phonetik und Phonologie</i> | | | | |
|--|----------|--------|----------|-----------|
| Aktive Artikulatoren | | | | |
| Deutsch | Englisch | Latein | Adjektiv | Präfix |
| Zunge | tongue | lingua | lingual | linguo- |
| Lippe | lip | labium | labial | labio- |
| Spitze | tip | apex | apikal | apiko- |
| Blatt | blade | lamina | laminal | lamino- |
| Kranz | | corona | koronal | |
| vorder- | front | | prä- | (fronto-) |
| Rücken | | dorsum | dorsal | dorso- |
| hinter- | back | | post- | |
| Wurzel | root | radix | radikal | (radiko-) |